Supuraciones pleuropulmonares

Alberto F. Maffey

Introducción

Pese a los avances de los últimos años en el conocimiento de la fisiología del espacio pleural, a la introducción de nuevos métodos diagnósticos, como la ecografía y la tomografía axial computarizada (TAC) de tórax, que permiten detectar, cuantificar y estadificar las infecciones del espacio pleural y realizar drenajes guiados por imágenes, y al desarrollo de nuevas modalidades terapéuticas, como los agentes fibrinolíticos y la cirugía toracoscópica asistida por video, las supuraciones pleuropulmonares (SPP) siguen siendo un problema frecuente que origina una importante morbimortalidad en los pacientes pediátricos.

Esta entidad se caracteriza por plantear dificultades tanto en el diagnóstico como en la terapéutica, debido a su expresión clínica heterogénea. En uno de los extremos del espectro, está el niño que consulta por un derrame pleural pequeño que acompaña a una neumonía, mientras que, en el extremo de mayor patología, se encuentra el paciente con pioneumotórax tabicado y que requerirá, además de curar la infección de base, el tratamiento de la complicación mecánica que impide la reexpansión pulmonar (Figura 1). Esta presentación clínica muy variada obliga a planificar un tratamiento individualizado para cada paciente y explica las diferentes alternativas posibles que abarcan desde la toracocentesis terapéutica hasta el tratamiento quirúrgico en los casos más graves.

Definiciones

Al abordar las infecciones del espacio pleural, es importante definir algunos términos que, muchas veces, son utilizados como sinónimos: derrame paraneumónico, empiema pleural y SPP. *Derrame paraneumónico* es todo derrame que acompaña a una neumonía, puede tener características de trasudado o exudado, según el estadio evolutivo y la demora con que se realiza el tratamiento de la infección que lo origina. Si se utiliza la ecografía como método de detección y según el agente agresor, se observa que hasta el 60% de las neumonías se acompañan de una pequeña cantidad de líquido en la cavidad pleural. Se denomina *empiema pleural* a la presencia de líquido purulento en el espacio pleural. Puede originarse en el parénquima pulmonar (empiema secundario a neumonía), pero también en el mediastino (empiema secundario a mediastinitis) o en el abdomen (por extensión de un absceso subfrénico). El proceso afecta siempre la pleura y el espacio pleural, puede haber o no infección concomitante del parénquima pulmonar. Una *SPP* es una infección del parénquima pulmonar que, en su evolución, compromete la pleura y el espacio pleural, y el origen de la infección está siempre dentro del parénquima pulmonar. Como en Pediatría la mayoría de las infecciones del espacio pleural son el resultado de la complicación de una neumonía, el término más comúnmente utilizado es SPP.

Diagnóstico

El diagnóstico de una SPP se establece sobre la base del examen físico, el cuadro clínico y las imágenes, y se confirma mediante el análisis del líquido obtenido por toracocentesis.

Diagnóstico clínico

Los pacientes habitualmente tienen fiebre alta y persistente que puede prolongarse varios días, pese a una evolución clínica favorable, debido a la respuesta inflamatoria del huésped, y a la reabsorción de proteínas y pirógenos del espacio pleural. La tos, seca y de duración breve, es reprimida por el paciente. El dolor puede estar referido a tres sectores diferentes, según donde asiente la neumonía y su complicación supurativa. Si la infección afecta el centro frénico del diafragma, el dolor puede estar referido al

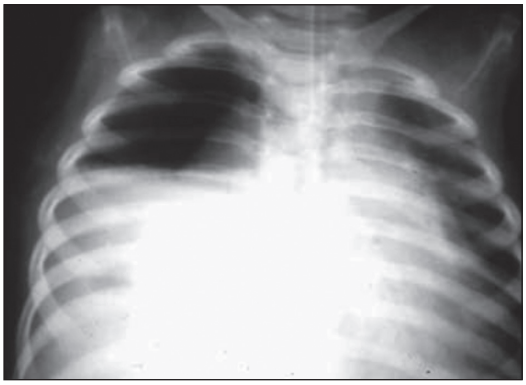

Figura 1. Radiografía de tórax de frente de un paciente de 2 años. Pioneumotórax: se observa nivel hidroaéreo e importante colapso pulmonar.

Centro Respiratorio
Hospital de Niños
"Ricardo Gutiérrez"
Gallo 1330 (1425)
Buenos Aires,
Argentina

hombro y al brazo homolateral, mientras que cuando está afectada la porción muscular de éste, puede estar referido al abdomen y acompañarse de náuseas y vómitos. Por este motivo, las SPP constituyen un diagnóstico diferencial del abdomen agudo. La mayoría de las veces el dolor es irradiado a la metámera muscular correspondiente, y adquiere características de lacerante o en "puntada de costado".

En el examen físico, los pacientes con infección del espacio pleural tienen típicamente taquipnea, con respiraciones cortas y superficiales debido al dolor; la espiración no se encuentra prolongada, a diferencia de lo que ocurre en los cuadros de obstrucción bronquial. En los casos más graves, es posible detectar quejido espiratorio y disminución de la movilidad del hemitórax afectado. A la palpación es común encontrar disminución de las vibraciones vocales y, en los casos más exudativos, desplazamiento del choque de la punta hacia el lado contralateral de la lesión. A la percusión es característica la matidez del hemitórax afectado y de la columna vertebral y, durante la auscultación, se detecta disminución o abolición del murmullo vesicular.

Es conveniente resaltar que la acumulación de cantidades importantes de líquido en la cavidad pleural puede llevar a complicaciones tanto mecánicas como infecciosas. Así, el desplazamiento mediastínico puede acodar estructuras vasculares de jerarquía y producir fallo hemodinámico por dificultad de llenado del ventrículo izquierdo. Con respecto al compromiso infeccioso, los pacientes que acumulan cantidades importantes de pus tienen un riesgo mayor de sufrir septicemia. Esto se debe a que el aumento de la capacidad de absorción de la membrana pleural inflamada favorece el pasaje de gérmenes del espacio pleural a la circulación. Por este motivo y, especialmente en los lactantes, el examen físico debe ser exhaustivo y completo.

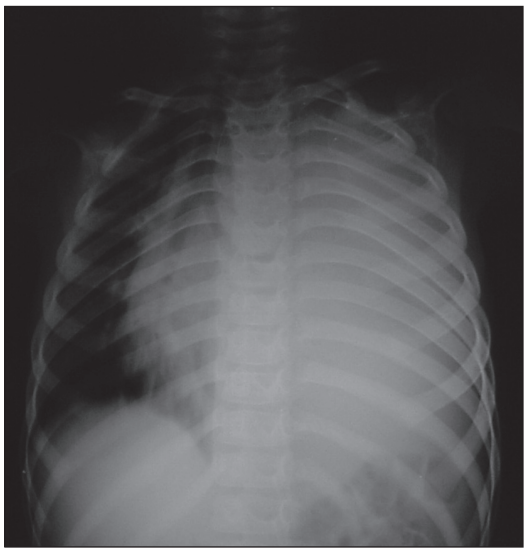

Figura 2. Radiografía de tórax de frente de un niño de 4 años. Se observa velamiento homogéneo de todo el hemitórax e importante desplazamiento mediastinal. Al colocarse el drenaje pleural se obtuvieron 300 ml de pus.

Diagnóstico por imágenes

Cuando el interrogatorio y el examen físico inducen a sospechar líquido, se deben solicitar los estudios por imágenes que permitan detectar, cuantificar y estadificar su presencia en la cavidad pleural. Los estudios más útiles son la radiografía de tórax en posición de frente, perfil y decúbito lateral; la ecografía pleural y la TAC de tórax.

Radiografía de tórax: En la radiografía de frente, el signo más precoz que denota la acumulación de líquido es el velamiento del seno costofrénico. En los lactantes, sobre todo si la radiografía se toma durante la espiración y el foco es bajo, las paletas costales pueden impedir la correcta visualización del fondo del saco pleural y dificultar su detección. Cuando la acumulación de líquido progresa, se puede observar una línea continua que surca todo el parénquima del vértice a la base: la línea de despegamiento pleural y, si la cantidad de líquido acumulada es importante, se observa desplazamiento del mediastino hacia el lado contralateral (Figura 2). En las radiografías que muestran un velamiento difuso de todo el hemitórax, es importante la posición de la carina al plantear diagnósticos diferenciales, ya que los procesos que ocupan el espacio alveolar, como una neumonía masiva, no desplazan el mediastino, mientras que los cuadros que presentan pérdida de volumen, como las atelectasias, desplazan la carina hacia el lado de la lesión. Siempre es conveniente solicitar la radiografía de tórax de frente con el paciente sentado o de pie, para que el líquido se acumule en el seno costofrénico, y con los brazos extendidos hacia arriba para evitar la proyección del borde interno de la escápula sobre la playa pulmonar, que suele confundirse con la línea de despegamiento pleural. En esta posición, se puede observar la inclinación lateral de la columna, que revela la posición antálgica del paciente.

En la radiografía de perfil, la visualización de un solo diafragma es un signo sensible de la presencia de líquido, pero muy inespecífico, ya que cualquier proceso que se asiente sobre éste, como una neumonía o una atelectasia, puede generarlo. Por el contrario, la visualización de los dos diafragmas permite excluir la presencia de líquido en el espacio pleural.

La radiografía en decúbito lateral se solicitaba con mucha frecuencia para evaluar si el derrame estaba libre o tabicado pero, con el ad-

venimiento de la ecografía, su práctica ha caído en desuso.

Ecografía pleural: En los últimos años, el desarrollo de este método de estudio la llevó a ocupar un lugar destacado en la evaluación de las infecciones del espacio pleural. Algunas de sus principales ventajas son: la posibilidad de detectar pequeñas cantidades de líquido y evaluar sus características, fundamentalmente si se encuentra libre o tabicado. En este último caso, permite realizar la punción o el drenaje guiado bajo control ecográfico, lo cual disminuye el riesgo de una punción falsamente negativa y de provocar un neumotórax como complicación del procedimiento. Asimismo, es posible evaluar las características de la membrana pleural, cuyo engrosamiento es un signo indirecto de participación activa de la pleura, y sugiere la presencia de un exudado. Además, es absolutamente inocua y el equipo puede transportarse a la cama del paciente y así evitar los inconvenientes del traslado. Su desventaja es que la información obtenida depende de la experiencia del operador, y la falta de entrenamiento del personal médico en su interpretación, lo cual dificulta el seguimiento por imágenes del paciente.

TAC de tórax: Sin duda, es el método de elección para evaluar las infecciones del espacio pleural de evolución desfavorable. Permite ubicar dónde está localizada la neumonía inicial y realizar el diagnóstico precoz de las complicaciones del parénquima, como la formación de un absceso, áreas de necrosis, bullas o atelectasias. Con este estudio, es posible diferenciar el compromiso pleural del compromiso parenquimatoso y evaluar la magnitud de cada uno (Figura 3). Asimismo, es de gran utilidad para evaluar el estado de la cavidad pleural, conocer la presencia y localización de los tabiques interpleurales, estimar el grado de colapso pulmonar y la gravedad del pioneumotórax. Colabora también en el diagnóstico diferencial de algunas entidades que, ocasionalmente, simulan una infección del espacio pleural, como linfomas de origen mediastínico y anomalías congénitas sobreinfectadas. Por todos estos motivos, en pacientes con infecciones del espacio pleural que se apartan de la evolución habitual, la TAC de tórax es muy útil para planificar la estrategia terapéutica, pues contribuye a decidir qué pacientes se beneficiarán con drenaje pleural, tratamiento quirúrgico o, simplemente, con una conducta expectante.

Toracocentesis

Una vez que el examen clínico y los estudios por imágenes confirman la presencia de líquido, el paso siguiente insoslayable es practicar una toracocentesis. Este procedimiento no podrá realizarse sólo cuando haya muy escasa cantidad de líquido y, por lo tanto, baja probabilidad de éxito. Ante esta situación, es conveniente administrar al paciente antibióticos y revaluarlo a las 24 horas con una nueva radiografía de tórax para asegurarse de que el derrame no haya aumentado. Sin embargo, en la mayoría de los casos, y aun en aquellos que ofrecen dudas, se procederá a practicar la toracocentesis con un triple objetivo:.

Diagnóstico: permite obtener líquido pleural para analizar sus características macroscópicas (sangre, pus, linfa) y citoquímicas (trasudado o exudado), a fin de planificar la conducta por seguir.

Bacteriológico: con el propósito de obtener muestras representativas para realizar un examen directo y tomar cultivos.

Terapéutico: para evacuar la mayor cantidad posible de líquido y aliviar la dificultad respiratoria del paciente.

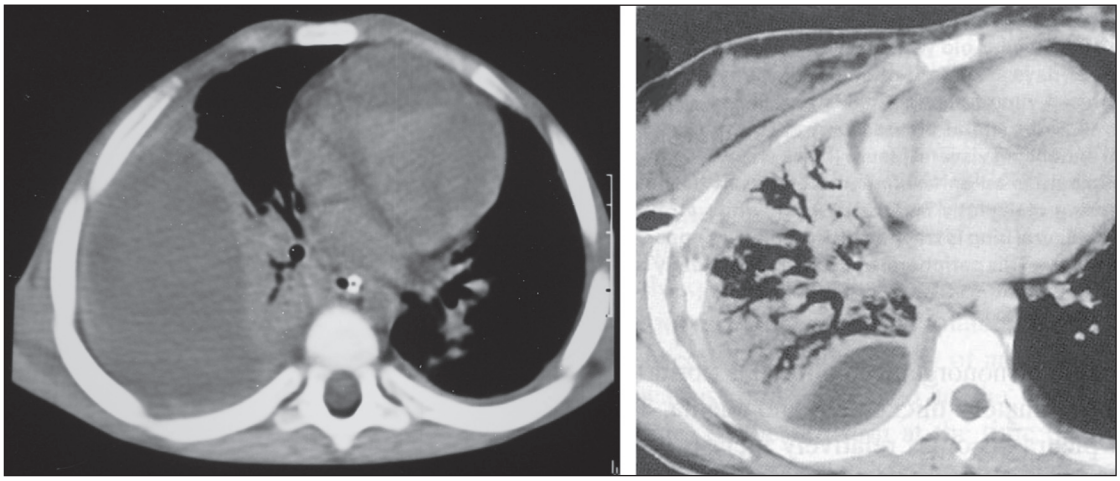

Figura 3. Evaluación del compromiso pleural y parenquimatoso por tomografía axial computarizada de tórax.

Técnica: Antes de la toracocentesis, es importante verificar que la sala de procedimientos esté equipada con el instrumental necesario para realizar drenaje pleural, un sistema de suministro de oxígeno y equipo para reanimación cardiorrespiratoria.

Es conveniente medicar al paciente con atropina 0,01 mg/kg por vía endovenosa o subcutánea, entre 10 y 30 minutos antes del procedimiento. Participarán, además del operador, al menos tres personas: dos que inmovilicen al paciente y una que asista al operador. El paciente estará sentado, con los brazos extendidos hacia arriba y con el flanco del hemitórax por punzar en hiperextensión, a fin de ofrecer la mayor apertura de los espacios intercostales y, de esta manera, disminuir la posibilidad de una punción traumática. Luego de la antisepsia de la piel, se colocará el campo quirúrgico.

El sitio de elección para la punción es el 5to o 6to espacio intercostal, a nivel de la línea axilar posterior, excepto cuando se constate o se sospeche que el hemidiafragma está elevado. Se tendrá siempre la precaución de punzar rozando el borde superior de la costilla inferior, a fin de evitar el paquete de vasos intercostales. Se utilizará aguja o trocar, según la edad del paciente, que se adaptará a una jeringa con llave de tres vías que permita evacuar la mayor cantidad de líquido posible. Si éste no viniera en forma espontánea, se dirigirá la aguja hacia el fondo del saco pleural anterior y posterior, sucesivamente. Dada la tendencia a la coagulación espontánea del líquido pleural, conviene heparinizar tanto la jeringa como los frascos de recolección de las muestras con una o dos gotas de heparina estéril. Se enviarán las muestras para análisis citoquímico y pH, examen directo, detección de antígenos y cultivo de líquido pleural para gérmenes aerobios, anaerobios y bacilo de Koch. El material obtenido se sembrará lo antes posible para incrementar las posibilidades de aislamiento bacteriológico.

Las potenciales complicaciones por considerar son: neumotórax, hemorragias (punción del paquete intercostal), hipoxemia, laceración hepática, esplénica o pulmonar y sobreinfección del líquido pleural. En los pacientes con diátesis hemorrágica, se efectuará el procedimiento administrando plaquetas o plasma fresco.

En los centros de mayor complejidad, es recomendable practicar la toracocentesis en quirófano y bajo supervisión de un anestesista.

Fases evolutivas

Si bien la evolución de las SPP puede dividirse en tres fases o etapas para su mejor comprensión, éstas no están claramente demarcadas; por el contrario, representan un espectro continuo y dinámico de la progresión de la enfermedad (Tabla I).

En la primera etapa o *fase exudativa*, el foco de infección del parénquima pulmonar toma contacto con la pleura visceral y, como producto de la vasodilatación resultante, comienza a acumularse un líquido claro, estéril, de bajo contenido celular, con predominio de polimorfonucleares. Este líquido, que es fácilmente removido por toracocentesis, tiene valores normales de pH, glucosa y proteínas, y su examen directo en busca de gérmenes es negativo.

La segunda etapa o *fase fibrinopurulenta*, se caracteriza por la acumulación de una mayor cantidad de líquido y su infección por bacterias; por este motivo, el examen directo y los cultivos del líquido pleural son positivos. En esta etapa, se forma el pus: un coágulo altamente viscoso, opaco y amarillento, constituido por fibrina, detritus celulares y bacterias. La activación de factores de la coagulación del líquido pleural y la disminución de su actividad fibrinolítica transforman al pus en un coágulo que provee un molde o una malla de sostén para la proliferación de fibroblastos. Una capa continua de fibrina se deposita en el área inflamada sobre

Tabla I. Fases evolutivas de las supuraciones pleuropulmonares

	Exudativa	Fibrinopurulenta	De organización
Células	Polimorfonucleares	Fibroblastos	Fibrocitos
pH	Normal	Disminuido	——
Examen directo	Negativo	Positivo	——
Duración	1-4 días	5-21 días	>21 días
Tratamiento	Toracocentesis + antibióticos	Drenaje o toracoscopia por video + antibióticos	Expectante o cirugía

ambas membranas pleurales, lo que favorece la formación de tabiques interpleurales que dividen la cavidad pleural en compartimentos que dificultan progresivamente su resolución con tubos de drenaje. Como resultado de la acumulación de productos del metabolismo de células y bacterias en un medio anaerobio, la glucosa y el pH disminuyen progresivamente. La enzima lacticodeshidrogenasa (LDH), muy abundante en el citoplasma de los polimorfonucleares, se eleva a medida que éstos son lisados por la acción de las endotoxinas y enzimas liberadas por las bacterias. En la etapa de transición entre las fases exudativa y la fibrinopurulenta y, en los comienzos de esta última, surgen las mayores controversias sobre el tratamiento.

La tercera etapa o *fase de organización* se caracteriza por una exuberante proliferación de fibroblastos sobre ambas hojas pleurales y por la formación de una membrana rígida, ricamente vascularizada por la proliferación de vasos de neoformación, denominada *peel* o corteza pleural. Esta corteza encarcela al pulmón e impide de manera muy efectiva su reexpansión, lo que dificulta su funcionalismo y favorece la aparición de complicaciones ulteriores.

La progresión de una fase a otra depende de la virulencia del agente agresor, de las características del huésped, de la premura con que se realiza la consulta y de la correcta adecuación del tratamiento a la situación en que se encuentra la cavidad pleural.

En un huésped inmunocompetente y sin enfermedad de base, la fase exudativa se extiende desde el comienzo de la agresión pleural hasta el cuarto o quinto día de evolución; la fase fibrinopurulenta, hasta aproximadamente el comienzo de la tercera semana, luego, se consolida la fase de organización. En las infecciones del espacio pleural por gérmenes anaerobios, el pasaje de una fase a otra puede ocurrir en menos tiempo.

Tratamiento

El tratamiento inicial de un paciente con infección del espacio pleural implica adoptar dos decisiones importantes: la elección de un esquema antibiótico apropiado y la conveniencia de colocar o no un drenaje pleural.

Etiología y tratamiento antibiótico

El tratamiento antibiótico debe adecuarse a los agentes etiológicos más frecuentes, que como ocurre en las neumonías, varían, según los diferentes grupos etarios y algunas características del huésped.

En los neonatos y niños menores de dos meses, en los que es poco frecuente el desarrollo de SPP, predominan *Staphylococcus aureus*, *Streptoccocus agalactiae* (grupo B) y *S. pneumoniae,* y las enterobacterias, como *Escherichia coli* y *Klebsiella pneumoniae.* Por este motivo, es conveniente iniciar el tratamiento combinando cefalotina y un aminoglucósido.

En el grupo de 2 meses a 5 años, los agentes etiológicos más comunes son *Streptococcus pneumoniae y Haemophilus influenzae* y, con menos frecuencia, *Staphylococcus aureus*. Dado el mayor riesgo de los lactantes a sufrir bacteriemias, se debe evaluar la presencia de complicaciones a distancia antes de seleccionar el esquema terapéutico. Si se descarta meningitis, ya sea por la clínica o por la evaluación del líquido cefalorraquídeo a través de la punción lumbar, se puede comenzar el tratamiento con cefuroxima 150 mg/kg/día. La administración de ampicilina ha caído en desuso y no es recomendable, debido al aumento de la resistencia bacteriana. Si hay compromiso meníngeo y se desconocen las características del líquido cefalorraquídeo, se recomienda comenzar el tratamiento con cefotaxima 300 mg/kg/día o ceftriaxona 100 mg/kg/día.

En los niños mayores de 5 años, predomina *Streptoccocus pneumoniae* y el antibiótico de elección es la penicilina en dosis de 100.000 U/kg/día. Como en otras regiones del planeta, en nuestro medio, es cada vez más frecuente la aparición de cepas de *Streptoccocus pneumoniae* parcialmente resistentes a penicilina. Los factores de riesgo para este fenómeno son: edad <2 años, raza caucásica, concurrencia a guardería o jardín de infantes, tratamiento con antibióticos betalactámicos en los 3 meses previos a la enfermedad actual, hospitalización reciente y ser huésped positivo para el virus de la inmunodeficiencia humana.

Con respecto a las características del paciente, debe prestarse especial atención al estado inmunológico, nutricional y al medio epidemiológico del cual proviene. Así, en niños con riesgo de aspiración, como los enfermos neuromusculares, neurológicos o con alteraciones anatómicas de la vía aérea (fístula traqueoesofágica), con evolución tórpida, anemizante, con pérdida de peso y expectoración con olor fétido, se debe sospechar una infección por gérmenes anaerobios.

En pacientes con internaciones prolongadas que evolucionan en forma favorable y comienzan nuevamente con fiebre y reaparece un débito purulento a través del drenaje pleural, debe considerase la posibilidad de una sobreinfección hospitalaria por bacterias, como *Klebsiella pneumoniae, Pseudomonas aeruginosa,* u

hongos, como *Candida albicans*, sobre todo si antes se han administrado antibióticos de amplio espectro.

Debe investigarse siempre el medio epidemiológico del cual proviene el paciente, y en los derrames serofibrinosos de predominio linfocitario, se debe sospechar siempre tuberculosis y enviar la mayor cantidad de líquido posible para análisis bacteriológico, a fin de aumentar las posibilidades de identificar el bacilo de Koch.

Drenaje pleural

En el tratamiento de las SPP, el drenaje temprano del espacio pleural es tan importante como la administración de antibióticos. Es conveniente identificar en forma precoz a aquellos pacientes que requerirán drenaje pleural, pues la demora para colocarlo puede permitir que el líquido pleural se complique y la cavidad pleural se tabique (Tabla II).

Indicaciones: La decisión de colocar un drenaje pleural se basa fundamentalmente en la cantidad y las características del líquido pleural, pero existen también criterios clínicos, como un estado toxoinfeccioso o de compromiso mecánico, y radiológicos, como el colapso pulmonar y el pioneumotórax, que deben considerarse. Los parámetros de elección del líquido pleural más sensibles son el examen directo y el pH, mientras que la glucosa y la LDH tienen menor jerarquía.

Si la toracocentesis diagnóstica revela pus franco, el paciente tiene una colección purulenta y se debe colocar drenaje pleural sin demora. En cambio, si el líquido no impresiona purulento, la decisión de colocar un drenaje debe guiarse por el examen directo, el pH, la glucosa y la LDH del líquido pleural. Si el pH es >7,20, la glucosa >40 mg/dl y la LDH <1000 UI/l, la infección del espacio pleural se encuentra en un estadio exudativo, y ninguna otra acción terapéutica debe dirigirse hacia la colección pleural. En este caso, se deben administrar antibióticos, y realizar controles clínicos y radiológicos seriados.

Si el líquido obtenido en la toracocentesis diagnóstica inicial presenta un examen directo positivo, un pH <7,20 o glucosa <40 mg/dl, la infección del espacio pleural está en fase fibrinopurulenta avanzada y debe colocarse drenaje pleural. En cambio, si el líquido obtenido en la toracocentesis diagnóstica inicial tiene un pH de 7,00-7,20, la decisión de colocar un drenaje pleural se evaluará en forma individual para cada paciente, apoyándose en el estado clínico y la evolución de las imágenes. Por ejemplo, si el derrame es pequeño y el pH cercano a 7,20, se puede adoptar una conducta expectante y realizar una nueva radiografía a las 24 horas para revaluar el tratamiento.

A fin de evitar errores en la interpretación de los resultados del pH, es conveniente resaltar que la muestra debe obtenerse en condiciones de anaerobiosis, en un tubo estéril heparinizado con una gota de heparina también estéril, y se lo debe enviar al laboratorio en hielo seco para analizar lo más rápidamente posible.

Semiología: El tubo de drenaje pleural debe colocarse en una zona declive de la colección purulenta, ya que una de las causas más frecuentes del fracaso terapéutico es la colocación en un lugar inadecuado. Un par radiológico es suficiente para conocer la ubicación. Si el tubo está correctamente colocado en la cavidad pleural, debe oscilar con los movimientos respiratorios y transmitir sus variaciones de presión. Si está drenando líquido, significa que está permeable y cumpliendo su función. Si el drenaje está oscilando, pero no drena, y el paciente evoluciona en forma favorable, debe pensarse que el pulmón ha completado su reexpansión y el tubo ha cumplido su función, por lo que se lo debe retirar para no favorecer el desarrollo de sobreinfecciones hospitalarias a través de la herida de drenaje. Si el tubo no oscila, tras descartar que esté acodado, se debe sospechar que esté ocluido por un coágulo de fibrina e intentar repermeabilizarlo con aire. No se recomienda intentarlo con solución fisiológica para no favorecer el ingreso de los gérmenes que colonizan el tubo de drenaje hacia la cavidad pleural.

El frasco de drenaje puede burbujear y, en este caso, se deben considerar dos situaciones: que una fenestra del tubo de drenaje haya quedado por fuera de la cavidad pleural o la presencia de una fístula broncopleural. Para su cierre espontáneo es imprescindible lograr el control de la infección, una alimentación correcta y suspender los corticoides, si corresponde, pues inhiben la cicatrización.

Tabla II. Errores comunes en el tratamiento de las supuraciones pleuropulmonares

- No reconocer la presencia de líquido en la radiografía de tórax
- No practicar toracocentesis
- Desaprovechar la información del examen citoquímico y directo
- No realizar drenaje en pacientes con indicación absoluta
- Practicar drenajes con tubos de calibre inadecuado
- Subestimar el grado de colapso pulmonar

El tubo de drenaje pleural debe quedar colocado hasta que el débito sea <20 ml/día y se presente más claro y fluido. Conviene revisar a diario la herida drenaje y limpiarla con desinfectantes adecuados, como yodopovidona, y verificar el débito y sus características, si continúa purulento o comienza a aclararse.

Tratamiento quirúrgico

Si bien la mayoría de las SPP responden al tratamiento con antibióticos y drenaje pleural, un pequeño grupo de pacientes con evolución desfavorable puede beneficiarse con la cirugía. El tipo de cirugía varía según el estadio evolutivo de la infección pleural, y su indicación surge del consenso entre el pediatra clínico, el neumonólogo y el cirujano. Las dos variantes de cirugía más comunes son la limpieza quirúrgica de la cavidad pleural, también conocida como *toilette* pleural, y la decorticación. El momento de indicación, los resultados y las potenciales complicaciones difieren según el procedimiento.

***Toilette* pleural**: Está especialmente indicada en pacientes con estado toxoinfeccioso persistente o pioneumotórax tabicado, pese a un tratamiento adecuado con antibióticos y drenaje pleural (Figura 4). Los pacientes que mejor responden son aquellos en las etapas finales de la fase exudativa e iniciales de la fase fibrinopurulenta, ya que todavía no se ha formado la corteza pleural.

Consiste en liberar las bridas que tabican la cavidad pleural, remover el pus, realizar un lavado profuso de la cavidad pleural con solución salina y dejar un drenaje pleural. Se logra así la reexpansión pulmonar y, al removerse el componente mecánico de la supuración, se favorece la llegada de los antibióticos al foco de la infección. Otras ventajas de la *toilette* pleural son la disminución de los días de internación, de drenaje pleural, de tratamiento antibiótico y sobreinfección hospitalaria.

Decorticación: Está indicada en pacientes en los que han fracasado otras terapéuticas y que se encuentran en la etapa de organización. Su importancia radica en que la falta de reexpansión pulmonar completa puede llevar, con el tiempo, a un menor desarrollo del hemitórax correspondiente y condicionar la aparición de una escoliosis toracogénica. Consiste en la remoción de la rígida corteza o cáscara pleural que atrapa y encarcela al pulmón impidiendo su reexpansión. Esta corteza está firmemente adherida al pulmón y dificulta hallar planos de clivaje, lo que predispone a una cirugía más laboriosa y a un período posoperatorio con más riesgo de complicaciones, las más habituales son las hemorragias y los escapes de aire. Por ello, es conveniente resolver las infecciones del espacio pleural y sus complicaciones antes de llegar a la etapa de organización, a la cual se evoluciona en la mayoría de los casos entre los 14 y 21 días desde el comienzo de la infección.

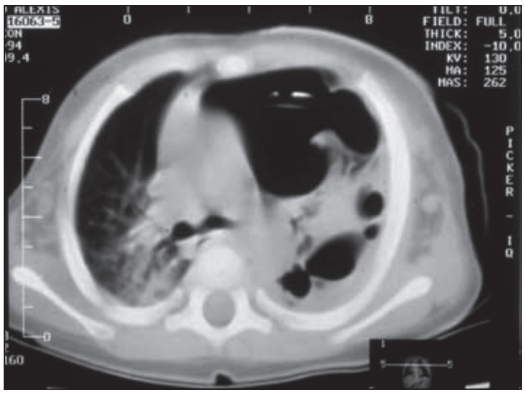

Figura 4. Paciente con pioneumotórax tabicado con mecanismo hipertensivo que ocasiona desplazamiento mediastínico. Nótese el drenaje pleural que, aunque está ubicado en la cavidad de mayor jerarquía, es insuficiente para resolver el problema. El paciente evolucionó en forma favorable luego de la cirugía.

Nuevas modalidades terapéuticas

Agentes fibrinolíticos: El extenso depósito de fibrina sobre ambas hojas pleurales que ocurre en la fase fibrinopurulenta precoz determina la formación de firmes tabiques pleurales que dividen la cavidad pleural en múltiples compartimentos que dificultan su adecuado drenaje. Este concepto avala la utilización de agentes fibrinolíticos con el propósito de prevenir el depósito de fibrina y favorecer su reabsorción. Inicialmente su utilizó la estreptoquinasa, pero como su uso causa reacciones alérgicas, fiebre, alteración de los factores de la coagulación y dolor en el sitio de administración, actualmente se la ha reemplazado por uroquinasa. Esta enzima, producida por el riñón, transforma el plasminógeno en plasmina, activando de esta manera el sistema fibrinolítico que comienza a lisar las bandas de fibrina. La uroquinasa, si bien más costosa, provoca las complicaciones que se originaban con el uso de la estreptoquinasa. La dosis es de 100.000 UI/kg/día; la duración del tratamiento es variable, según la evolución clínica. Se administra, según el peso del paciente, diluida en 50-100 cm^3 de solución salina estéril y se instila a través del drenaje pleural o de un catéter colocado a tal efecto. Se le pide al paciente que vaya cambiando progresivamente de decúbito, a fin de que la mayor parte posible de la cavidad tome contacto con la solución. Al cabo de aproximadamente 4-6 horas, se retira el clampeo y se cuantifica el líquido drenado, que se obtiene de sustraer el líquido instilado del total de líquido recuperado. Se asume que el líquido

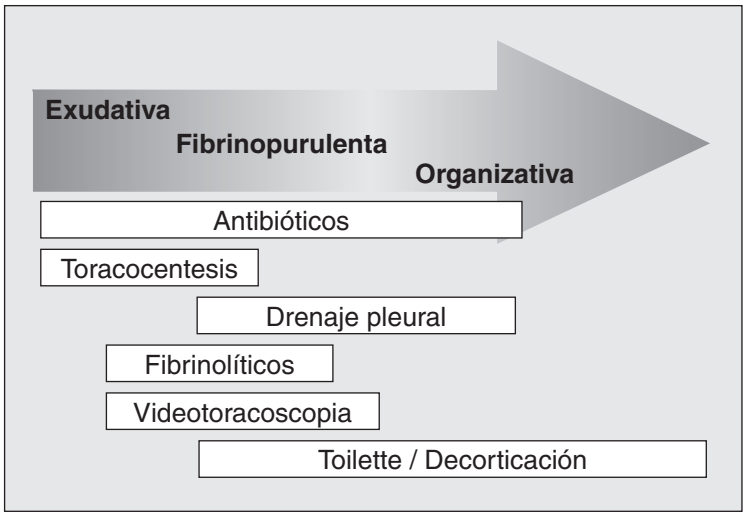

Figura 5. Supuraciones pleuropulmonares: opciones terapéuticas.

drenado estaba secuestrado en diferentes cavidades dentro del espacio pleural.

Videotoracoscopia: En pacientes pediátricos, la cirugía toracoscópica asistida por video se indicaba, en un comienzo, para tratar las colecciones purulentas cuando habían fracasado el tratamiento convencional con antibióticos y el drenaje pleural. Sin embargo, los progresos tecnológicos alcanzados y la mayor experiencia acumulada en los últimos años han colocado a la videotoracoscopia como el tratamiento inicial y de elección en los pacientes que consultan en fase exudativa tardía y fase fibrinopurulenta precoz. Su principal ventaja es que se trata de un procedimiento único y definitivo que permite detener la progresión de la infección pleural, evacuar la colección purulenta y reexpandir el pulmón. Además, disminuye los días de internación y causa menos dolor que la toracotomía clásica. Técnicamente, consiste en introducir el toracoscopio en la cavidad pleural y realizar dos pequeñas incisiones adicionales que permiten el pasaje del instrumental quirúrgico y por donde se colocará el drenaje pleural. Se procede luego a la lisis mecánica de las bandas de fibrina, a la remoción del pus, al lavado profuso con solución fisiológica de la cavidad pleural y a su inspección visual para comprobar la ausencia de adherencias y la reexpansión pulmonar (Figura 5).

Es importante resaltar que, como ocurre en el tratamiento con agentes fibrinolíticos, su indicación no debe extenderse más allá de los comienzos de la fase fibrinopurulenta.

Complicaciones a distancia

La mayoría de los pacientes con infecciones del espacio pleural se recuperan en forma completa tanto clínica como funcionalmente. Sin embargo, aquellos niños que han tenido una evolución tórpida o desfavorable pueden desarrollar bronquiectasias que asientan en el sitio inicial de la infección, neumotórax crónico y fusión costal por osteomielitis. Estas dos últimas complicaciones pueden, a su vez, dar origen a una escoliosis toracogénica. Por este motivo, los casos más graves deben ser controlados periódicamente con examen funcional respiratorio, radiografía de tórax y radiografía panorámica de columna.

Bibliografía sugerida

1. Davila R, Crouch E. Anatomic organization and function of the human pleura. *Semin Respir Crit Care Med* 1995;16:261-268.
2. Light R. *Pleural Disease*, 2nd ed. Baltimore, MD: Williams and Wilkins; 1995.
3. Ramnath R, Heller R, Ben Ami T, et al. Implications of early sonographic evaluation of parapneumonic effusions in children with pneumonia. *Pediatrics* 1998;101:68-71.
4. Brook I. Microbiology of empyema in children and adolescents. *Pediatrics* 1990;85:722-726.
5. Light R. A new classification of parapneumonic effusions and empyema. *Chest* 1995;108:299-301.
6. Hardie W, Bokulic R, García V, Reising S, Christie C. Pneumococcal pleural empyemas in children. *Clin Infect Dis* 1996;22:1057-1063.
7. Heffner J, Brown L y Barbieri C. Pleural fluid chemical analisis in parapneumonic effusions. A meta-analysis. *Am J Respir Crit Care Med* 1995;151:1700-1708.
8. Shankar K, Kenny S, Okoye B, Carty H, Lloyd D, Losty P. Evolving experience in the management of empyema thoracis. *Acta Paediatr* 2000;89:417-420.
9. Doski J, Lou D, Hicks B, Megison S, Sanchez P, Contidor M, Guzzetta P. Management of paraneumonic collections in infants and children. *J Pediatr Surg* 2000;35:265-270.
10. Colice G, Curtis A, Deslauriers J, et al. Medical and surgical treatment of paraneumonic effusions. An evidence-based guideline. *Chest* 2000;18:1158-1171.
11. Chan W, Keyser-Gauvin E, Davis G, Nguyen L, Laberge J. Empyema thoracis in children: a 26-year review of the Montreal Children's Hospital experience. *J Pediatr Surg* 1997;32:870-872.
12. Acastello E, Maffey A, Molise C, Majluf R, Del Pino H. Tratamiento quirúrgico de los empiemas de mala evolución. *Arch Arg Pediatr* 1996;94:72-76.
13. Sahn A. Use of fibrinolytic agents in the management of complicated parapneumonic effusions and empyemas. *Thorax* 1998;53(Suppl. 2):65-72.
14. De Benedectis F, De Giorgi G, Niccoli A, Troiani S, Rizzo F, Lemmi A. Treatment of complicated pleural effusion with intracavitary urokinase in children. *Pediatr Pulmonol* 2000; 29:438-442.
15. Kern J, Rodgers B. Thoracoscopy in the management of empyema in children. *J Pediatr Surg* 1993;28:1128-1132.
16. Carey J, Hamilton D, Spencer A, Gould K, Hasan A. Empyema thoracis: a role for open thoracotomy and decortication. *Arch Dis Child* 1998;79:510-513.
17. Redding G, Walund L, Walund D, Jones J, Stamey D, Gibson R. Lung function in children following empyema. *AJDC* 1990; 144:1337-1342.
18. Narayanan I, Krishna V, Balkrishnan S, Narayanan P. Clinico-radiological follow up study of empyema thoracis in children. *J Trop Pediat* 1996;42:185-186.