

¿Cuál es su diagnóstico?

SELECCIÓN A CARGO DE JOSÉ L. CUERVO^a

Paciente de 13 años, sexo femenino, sin patología previa que consulta por presentar una tumoración en la región dorsal derecha, dura, irregular, circunscripta, dolorosa a la palpación, poco móvil, adherida a piel pero no a planos profundos, de aproximadamente 8 centímetros de diámetro, recubierta por piel con zonas de tinte azulado (*Figura 1a*); posteriormente esta lesión se ulcerera permitiendo la salida de un material blanquecino grumoso (*Figura 1b*).

Esta tumoración fue advertida seis meses previos a la consulta, como un pequeño nódulo del tamaño de un grano de arroz, que fue creciendo progresivamente hasta su tamaño actual.

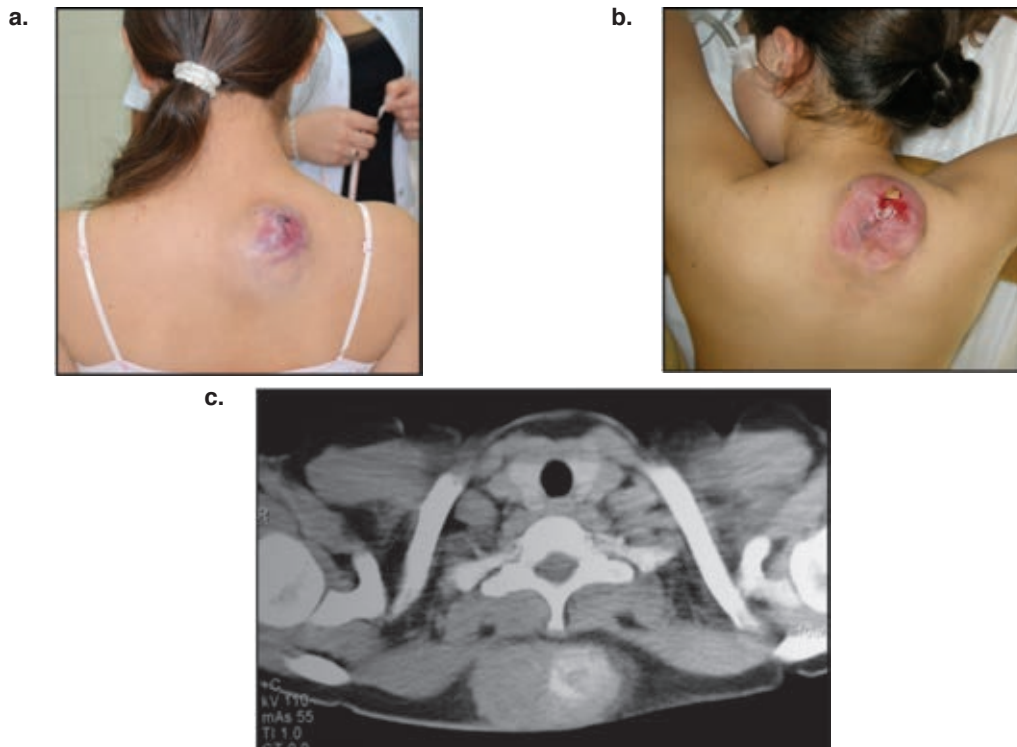
El resto del examen físico era normal. Se realizaron estudios tomográficos que evidenciaron una lesión bien definida, en el espesor del tejido celular subcutáneo, no infiltrativa, heterogénea, con zonas calcificadas, sin captación del material de contraste.

La niña fue operada, realizándose exéresis de la tumoración y cierre plástico de la herida, con muy buena evolución postoperatoria.

¿Cuál es su diagnóstico?

- Epitelioma calcificado de Malherbe (pilomatrixoma).
- Quiste dermoide.
- Quiste epidermoide.

Figura 1. Fotografía preoperatoria. A) tumoración dura, irregular, bien circunscripta, en la región dorsal derecha, recubierta por piel con zonas de tinte azulado; B) ulceración de piel con salida de un material blanquecino grumoso; C) Tomografía computada: lesión bien definida, ubicada en el tejido celular subcutáneo, con zonas calcificadas, sin captación del material de contraste.



a. Jefe de Unidad 12, Departamento de Cirugía.
Hospital de Niños Dr. Ricardo Gutiérrez.
Buenos Aires, Argentina.
joseluis.cuervo@gmail.com