

¿Cuál es su diagnóstico?

SELECCIÓN A CARGO DE JOSÉ L. CUERVO^a

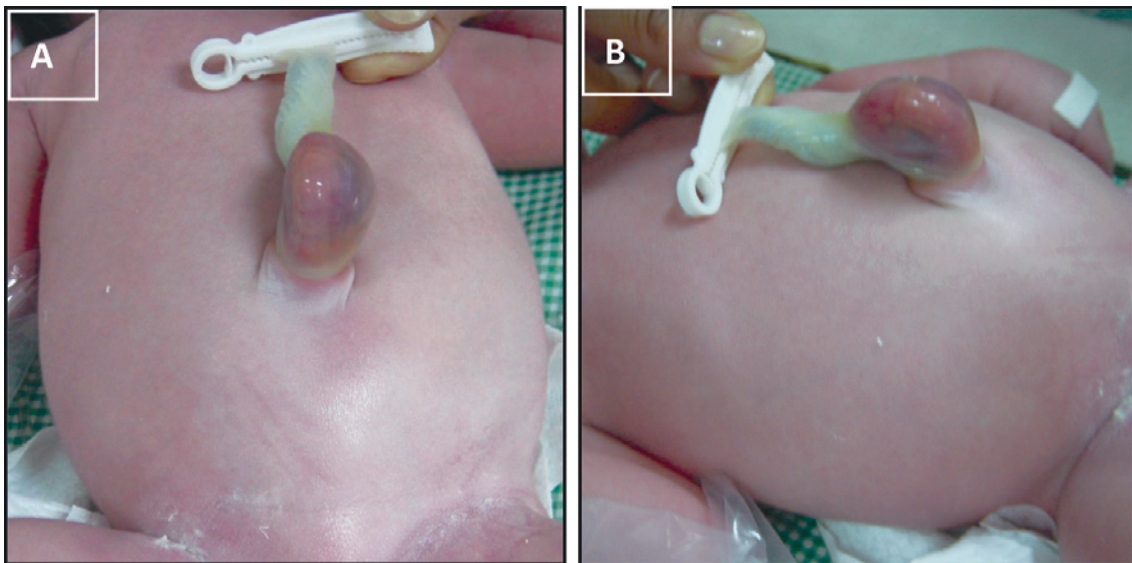
Recién nacido de término, peso adecuado para su edad gestacional, sexo masculino, presenta desde el nacimiento una pequeña protrusión a través del orificio umbilical cubierta por una membrana transparente, con aparente salida de intestino (Figura 1 A y B). El resto del examen físico es normal.

El niño fue operado, corrigiéndose el defecto anatómico, con muy buena evolución postoperatoria.

¿Cuál es su diagnóstico?

- a. Onfalocele.
- b. Gastrosquisis.
- c. Hernia umbilical.
- d. Ombligo cutáneo.

Figura 1. A y B: imágenes preoperatorias



a. Jefe de Unidad 12, Departamento de Cirugía.
Hospital de Niños Dr. Ricardo Gutiérrez.
Buenos Aires, Argentina.
joseluis.cuervo@gmail.com